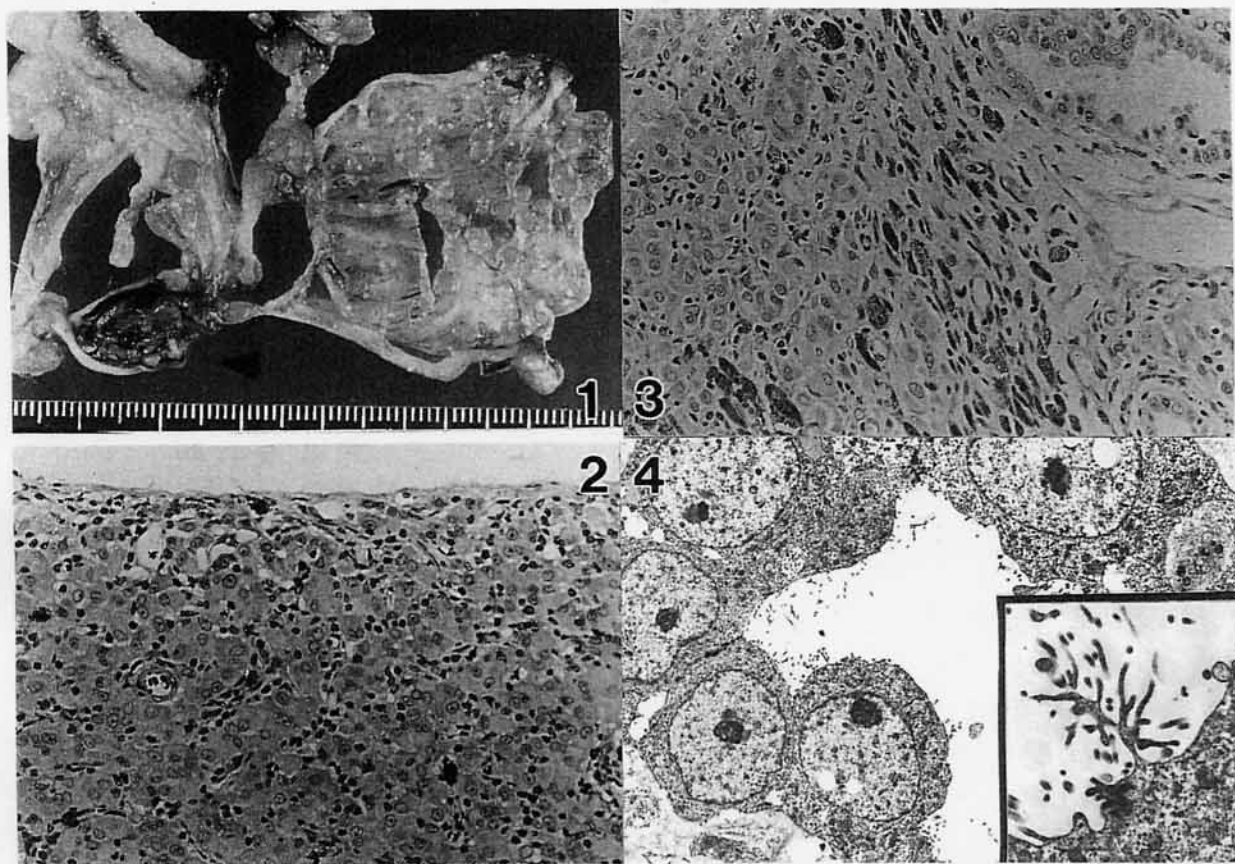


# ラットの陰嚢ならびに腹腔内腫瘍

(財)食品農医薬品安全性評価センター出題 第37回獣医病理学研修会標本No.688



**動物：**ラット (F344/DuCrj), 雄, 110週齢。

**臨床事項：**本例は長期毒性試験において、無処置対照群として飼育されていた動物で、投与終了時に計画屠殺された。臨床観察ならびに血液学検査では特に異常は認められなかった。

**剖検所見：**左陰嚢内腔に黄褐色の結節 (15×13×10 mm) が、また同様の結節 (10×5×3mm) は腹腔内にも認められた。これらの部分に連続して周囲脂肪織、腸間膜、消化管漿膜面などにも粟粒大から米粒大の黄褐色の結節が連珠状あるいは散在性に多数観察された。なお、腹水は認められなかった (写真1)。

**組織所見：**いずれの腫瘍においても同様の組織形態で充実性増殖を示す腫瘍であった。腫瘍細胞は円形から類円形の明るい核を持ち核小体明瞭で、細胞質は弱好酸性、細胞境界不明瞭な細胞であった (写真2)。また一部に腺腔構造 (写真3) を示す部位や核分裂像も僅かながら観察された。腫瘍細胞周囲には膠原線維が認められ、ヘモジデリン沈着、リンパ球および肥満細胞なども散見された。腫瘍細胞はアルシアンブルー、コロイド鉄染色では陽性、ヒアルロ

ニダーゼで消化された。免疫染色ではケラチン、ビメンチンに陽性、S-100,  $\alpha$ -Smooth Muscle Actin, Myoglobin,  $\alpha$ -1 Antitrypsin,  $\alpha$ -1 Antichymotrypsin に陰性であった。電顕所見では、腺腔構造を示す部位に微絨毛およびintracytoplasmic luminaが (写真4)、このほか基底膜、デスモゾーム、中間径フィラメントやグリコーゲン顆粒などが観察された。

**考察：**中皮腫は希な腫瘍とされ、ヒトではアスベストと悪性中皮腫との関係が、また家畜では子牛に発生することがよく知られている。F344ラットでは自然発生腫瘍として、特に雄で腹膜中皮腫がしばしば見られ、2-3%の発生率が報告されている。本例は陰嚢内腔および腹腔内に大きな結節を作りこれが播種性に広範囲に広がっている点、また腹水も観察されなかった点や、組織学的に乳頭状の増殖形態を示さないなど通常F344ラットで見られる中皮腫とは異なり、肉腫すなわち間葉系の悪性腫瘍や造血器腫瘍との鑑別の困難な像を示す点で非定型的な興味深い症例と考えられた。

**診断：**ラットの中皮腫, Mesothelioma of the rat.