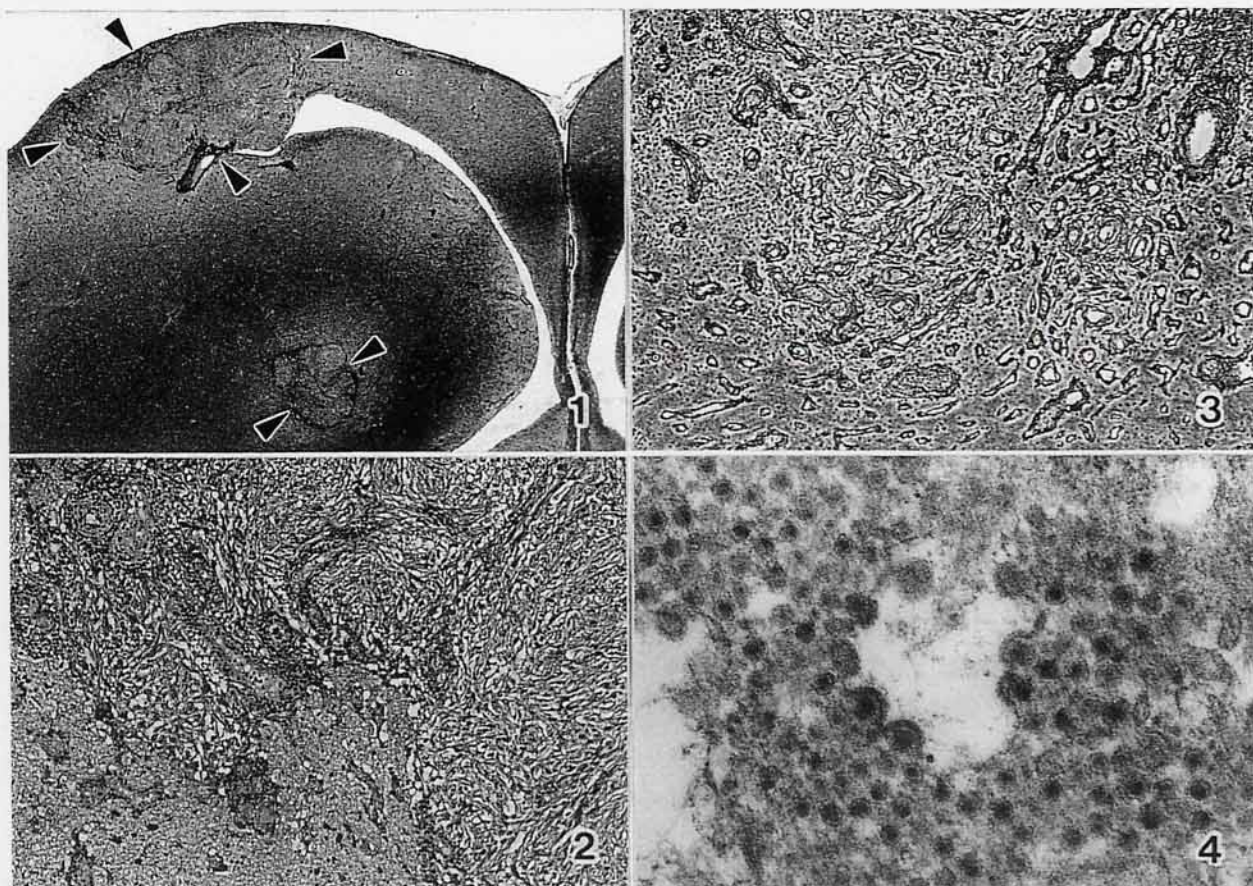


# ゴイシチャボの脳

北海道大学大学院獣医学研究科比較病理学教室出題 第37回獣医病理学研修会標本No.697



**動物：**ゴイシチャボ，雄，約2～3歳。

**臨床事項：**某動物園でゴイシチャボ10羽を集団で飼育していた。これらの中に，重度に至る肉冠の褪色，貧血を示す鳥3羽が認められた。本例は，その1羽で，貧血（ヘマトクリット15.5%）が著しいため，安楽殺して，病理検索に供した。

**固定後所見：**左大脳半球軟膜下ならびに脳室周囲に径3mm面大に至る境界不明瞭な黄白色結節が多発していた（写真1，矢頭，H E，×10）。

**組織所見：**主な所見は，線維性または原形質性星状膠細胞の増殖による多病巣性の結節形成ならびに結節内外の血管の増生とこれら血管における壁内および周囲のリンパ球浸潤であった（写真2，H E，×86）。また，ミクログリアの増殖巣と神経食現像が散見されたほか，髄膜における軽度のリンパ球浸潤，髄膜近傍の静脈壁の著しい線維性肥厚が所見された。マッソントリクローム染色，P T A H染色および鍍銀法により，結節内外の血管の増殖が浮き彫りにされ，結節内には細網線維が産生されていることが確認された（写真3，鍍銀，×90）。抗G F A P，抗P C N Aおよび抗トリ白血病ウイルス（A L V）

抗体を用いた免疫染色では，結節内の細胞はG F A P弱陽性から陰性で，そのほとんどがP C N A陽性を示し，一部の細胞がA L V抗原陽性となった。さらに，電顕検索により結節内の星状膠細胞に径70～100nmのウイルスの増殖，budding像を認めた（写真4，×31,000）。

**診断ならびに考察：**本病変は，散在性非化膿性髄膜脳炎と，星状膠細胞と血管外膜由来間葉細胞両者の増殖ならびに血管の増生からなる多病巣性結節と要約される。本病変は，過去に腫瘍性病変あるいは炎症性病変として報告されているが，その本態は明らかにされていない，いわゆるトリの神経膠腫fowl gliomaの所見に一致する。本例では，抗P C N Aおよび抗A L V抗体を用いた免疫染色結果ならびに電顕所見によって，結節内の構成細胞の細胞増殖能の亢進，さらに結節性増殖とA L Vとの関連が示唆されたことから，結節を腫瘍性病変とみなし，本標本の組織学的診断は，「膠性間葉性混合腫瘍を伴う散在性非化膿性髄膜脳炎」，疾患名は，「チャボにみられたトリ白血病・肉腫ウイルス感染による，いわゆるトリの神経膠腫」とした。