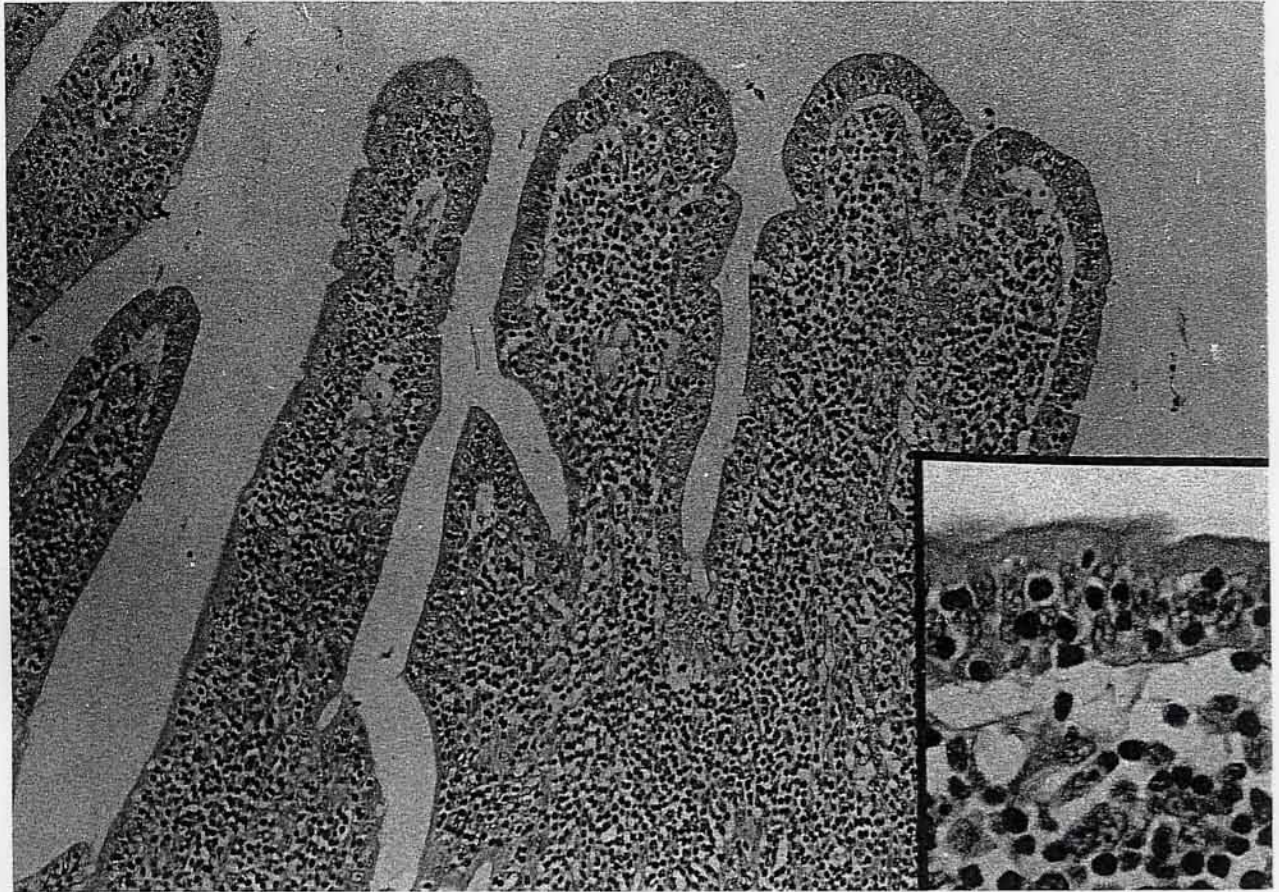


猫の回腸

岩手大学農学部家畜病理学教室出題 第38回獣医病理学研修会標本No.717



動物：猫，日本猫，雑種，雄，15歳。

臨床事項：1997年2月27日が初診で，一日に一回の割合で嘔吐がみられ，食欲は低下していた。一度だけ下痢がみられ，その後の便は正常であった。肝臓の後方に約3×2×2cmの多形性の腫瘤が触知され，胸部および腹部のX線撮影，超音波検査を実施したところ超音波画像で腫瘤が確認された。FeLV抗体は陰性であった。血液検査では白血球数の増加と好中球の百分率の増加および核の左方移動以外には著変は認められなかった。

手術時の肉眼所見：試験的開腹術を実施したところ，十二指腸から空腸までの腸壁の肥厚が認められ，小腸の蠕動運動の減退・消失や管腔の拡大がみられた。腸壁の肥厚は空腸では特に強く，空腸内腔には有茎状の腫瘤が一個形成されていた。回腸は血液循環の悪化がみられた。腸間膜リンパ節は腫大していた。試験的開腹術時に空腸，回腸，十二指腸，脾臓，腸間膜リンパ節の一部を採材し，病理組織学的検査に供した。

組織学的所見：回腸では小型のリンパ様細胞が粘膜および粘膜固有層を中心に増殖しており，腸絨毛どうしの融合がみられた(写真)。浸潤細胞は小型で核はクロマチンに富み，細胞質に乏しく，一部は粘膜上皮内へ浸潤していた(挿入写真)。粘膜内への腫瘍細胞浸潤があるにもかかわらず，粘膜上皮の損傷は比較的少なかった。抗猫IgG山羊標識抗体による間接酵素抗体法では粘膜固有層における少数の形質細胞と粘膜下組織浸潤細胞が陽性を示した。回腸でみられた病変と同質の病変が空腸および十二指腸でも認められた。

診断および考察：粘膜および粘膜固有層における浸潤細胞は小型のリンパ様細胞が主体であり，他の炎症細胞はほとんど認められず，上皮向性(epitheliotropism)を示したことから「猫の回腸における消化管リンパ腫(上皮向性消化管型リンパ腫，epitheliotropic alimentary lymphoma)」と診断された。このような上皮向性を示す腸管型のリンパ腫の動物での報告例は少なく，犬で報告されている。