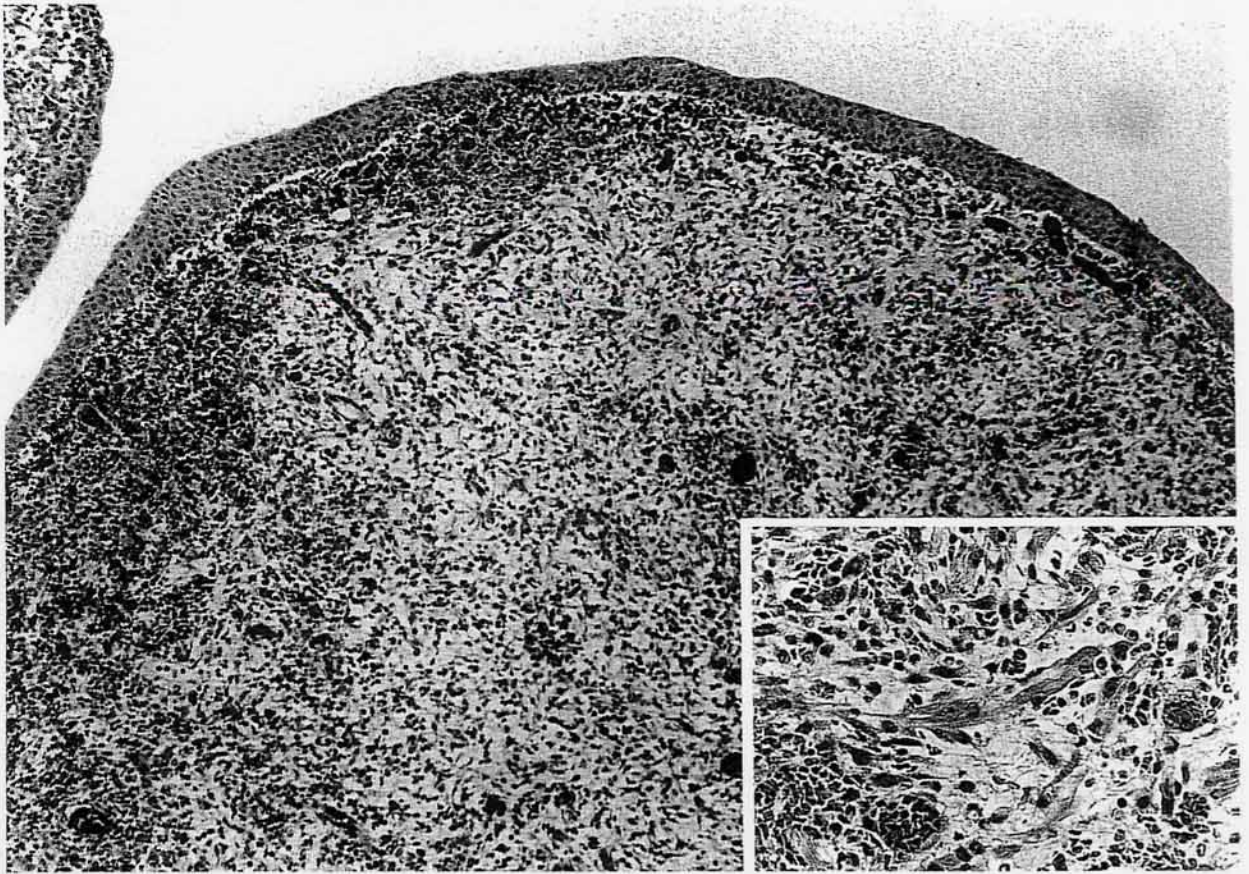


# イヌの膀胱腫瘍

大阪府立大学農学部獣医病理学講座出題 第38回獣医病理学研修会標本No.723



**動物：**犬，ニューファウンドランド，雌，1歳2ヶ月。  
**臨床事項：**1歳1ヶ月齢より排尿困難および血尿を主訴に他院に来院した。膀胱のX-線検査およびエコー検査にて膀胱内腫瘍が認められ，1歳2ヶ月齢時に本学家畜病院において膀胱腫瘍の摘出手術を受けた。本症例は腫瘍摘出約3ヶ月後に死亡したが，剖検はできなかった。

**肉眼所見：**膀胱腹側漿膜面に直径約1cm大の腫瘍が見られた。頸部粘膜面に約4×4cmの範囲にわたって多数の隆起性小結節(0.2~1cm大)が密発し，膀胱尖部にも1×0.5×0.5cm大の小腫瘍が認められた。これらの腫瘍は灰黄色あるいは出血により赤褐色を示し，ブドウ状を呈していた。

**病理組織学的所見：**腫瘍細胞は粘膜下および筋層に浸潤性に増殖し，粘膜はポリープ状に突出していた(写真)。多くの腫瘍細胞は小型円形ないし類円形核とわずかな細胞質を持つ未分化細胞よりなり，リボン状細胞，紡錘形細胞，ストラップ状細胞も混在した。時折，好酸性で細線維状の豊富な細胞質を有す

大型円形細胞やリボン状細胞質と多核の連珠状偏在核を持つ横紋筋芽細胞が見られた(写真Inset)。横紋筋芽細胞には横紋が認められ，P T A H染色にて確認された。免疫組織学的に，多くの腫瘍細胞が抗vimentinおよび抗desmin抗体に陽性を示し，豊富な細胞質を持つ腫瘍細胞はmyoglobin抗体に陽性であった。電顕的に，腫瘍細胞は豊富な筋原線維とミトコンドリアを有し，しばしばZ帯も確認された。

**考察および病理組織診断：**本腫瘍は，大部分が未分化細胞からなっていたが，一部は明らかに横紋筋への分化を示したことから，「犬の膀胱横紋筋肉腫」と診断された。膀胱の横紋筋肉腫は，その特徴的肉眼像からブドウ状肉腫とも呼ばれている。本例を含め，膀胱横紋筋肉腫の組織像は胎児型(embryonal type)に分類されている。膀胱を含む泌尿系に発生する横紋筋肉腫はヒトおよびイヌにおいて若齢で発生し，未分化細胞遺残から発生すると考えられている。また，膀胱頸部に好発すること，大型犬での発生が多いことが報告されている。