# 牛の乳房

## 農林水産省家畜衛生試験場非感染病理研究室出題　第38回獣医病理学研修会標本No.726

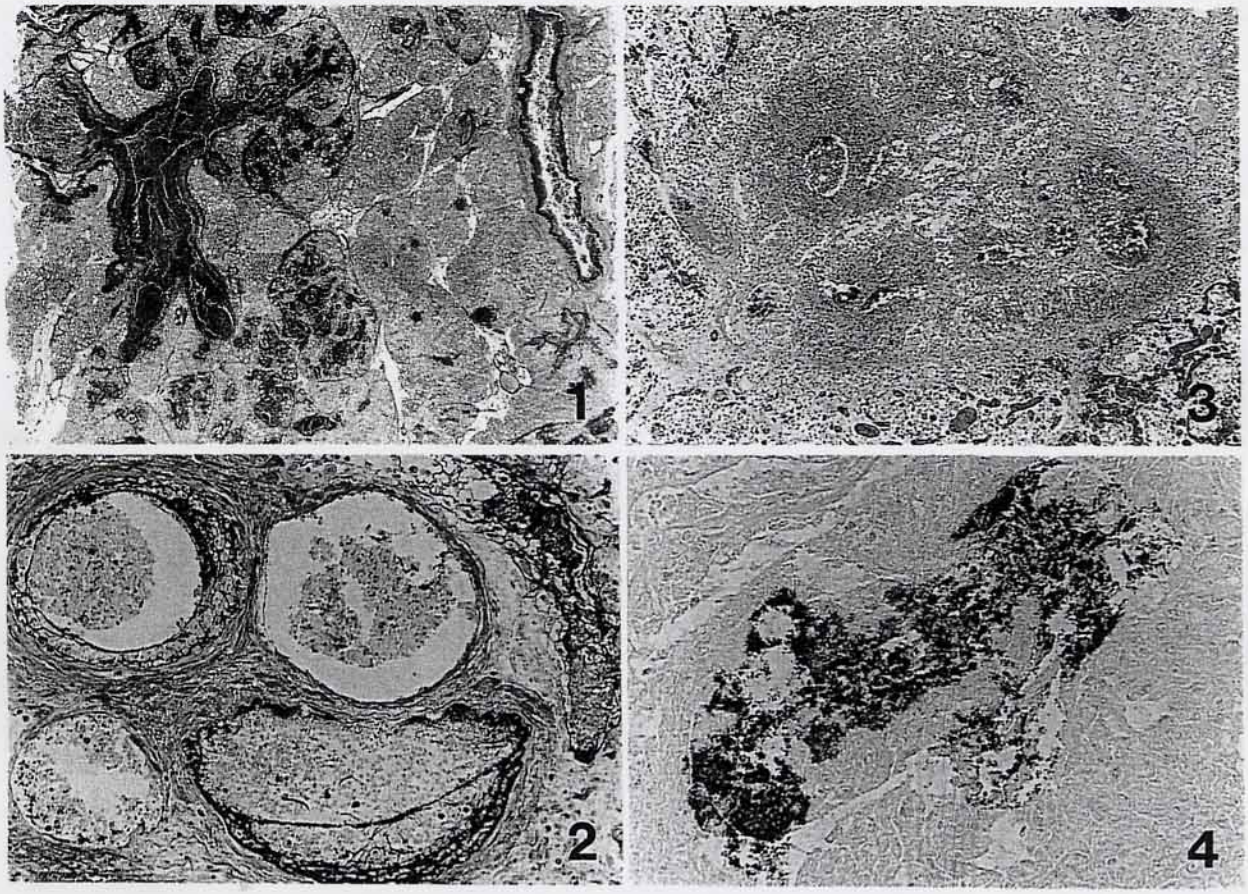


**動物**：ホルスタイン，雌，成牛。

**臨床事項**：分娩４日後より乳房が腫脹し，血様便，発熱，起立不能を呈した。ヨーネ病補体結合反応陽性。生化学検査では，血中Caは8.5mg/dℓとほぼ正常，血中Ｐは13.2mg/dℓと上昇していた。分娩後10日で，予後不良と判断し，放血殺し，病理学的検査を実施した。

**剖検所見**：乳房全体の著しい腫大，ニクズク肝，脾臓の中等度腫大，皮下の膠様浸潤，肋骨骨膜の砂粒状結節がみられた。細菌学的には，乳房より黄色ブドウ球菌が純培養状に分離された。

**組織所見**：乳腺全域において，小葉間乳管から小葉内乳管，乳腺胞へと連続する重度の壊死病巣が認められた(写真1，アザン染色)。乳管上皮は化膿性滲出物および壊死性頽廃物で置換され，頽廃物内にグラム陽性球菌塊が多数みられた。小葉間結合組織は線維素滲出を伴う水腫性疎開，動脈壁の線維素沈着，血栓形成(写真2，PTAH染色)，リンパ管の拡張と線維素の栓塞がみられた。小葉内乳管でも，細菌塊を伴う乳管上皮の壊死がみられた(写真3，ＨＥ染色)。しばしば乳管に隣接する血管の血栓形成がみられた。乳管の壊死のみられる小葉ではその周辺の腺腔組織においても細菌の増殖を伴う壊死がみられた。免疫組織学的に，病変部のグラム陽性菌は，黄色ブドウ球菌に対する抗血清で陽性に染まった(写真4，ABC染色)。また，電子顕微鏡では，グラム陽性菌に特有の厚い細胞壁を有する球菌が確認された。

**考察と診断**：病原細菌は乳頭から侵入し，小葉間乳管を経て小葉内乳管，最後には乳腺腔内に侵入していったと考えられる。また壊死の形成に関しては，乳管系周囲の血管の血栓形成が深く関与すると推察された。免疫組織学的に黄色ブドウ球菌が確認され，急性壊死性乳房炎の原因が本菌であることが示唆された。上記の所見より，本標本の組織診断名は「黄色ブドウ球菌による乳牛の急性壊死性乳房炎」とした。